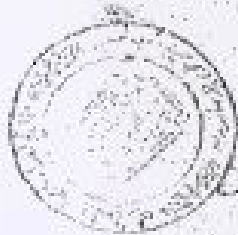


٢٠١٠ / ٧٤٠ / طب شرعي اسكندرية
٢ / ٢٢١



وزارة العدل
مصلحة الطب الشرعي
منطقة اسكندرية الطبية الشرعية
(٢٠١٠ / نيابة / سيدى جابر ٢٠١٠)

تقرير طبي شرعي

في القضية رقم / ٧٤٢٨ / ٢٠١٠ إدارى سيدى جابر

أثبت أنا الدكتور / محمد محمد عبدالعزيز - الطبيب الشرعي - أنني بناء على طلب نيابة سيدى جابر شرعي
التضيه عاليه التقلت من مكتبنا يوم ٢٠١٠ / ٦ / ٧ في تمام الساعه الواحده ظهرا الى مشرحه الاسعاف
لتشريح جثة المدعو / خالد محمد سعيد محمد صبحي - ليبيان ما بها من اصابات وسببها وتاريخ وكيفية
حدوثها وبيان سبب وتاريخ وكيفية حدوث الوفاة وبيان عما اذا كان قد تعاطى ثمة مواد مخدرة من عدمه وبيان
عما اذا كانت الوفاة تعزى الى التصوير الوارد بمذكورة النيابة من عدمه

واقترنت بالامر الاتسى :-

أولا : مذكرة النيابة :-

• حيث يخلص وجزز الواقعة فيما هو ثابت بمحضر الشرطة المحرر في ٢٠١٠ / ٦ / ٧ والمحرر
بمعرفة الزائد محمد حميده من وجود المدعو / خالد محمد سعيد محمد صبحي ملقى على الارض في
حالة اعياء بشارع موباستش بدائرة قسم شرطة سيدى جابر وحيث انه وبسؤال كل من محمود صبحي
محمود ، وعوض اسماعيل سلهمان والمعينان طرف أمن عام لمنطقه كايوبياترا قررا انهما أثناء
تواجدهما بشارع موباستش شاهدا كلا من خالد محمد سعيد محمد صبحي والمدعو / محمد رضوان
عبد الحميد رضوان وانهما يامسوقا لهما فوجنا بالاول يحاول الهروب وتمكنا من اللحاق به وكان ممسكا
بلفافه في يده حاولا استخلاصها منه الا انه عاجلها وقام بابتلاعها بضمه وعلى اثر ذلك حدثت حالة
الاعياء له - وبسؤال محمد رضوان عبد الحميد رضوان استدلالا قرر ان المدعو / خالد محمد سعيد
محمد صبحي كان قد تعاطى بعض الاقراص المخدرة لاعتياده على ذلك وانه عندما شاهد الشرطيان
السريان حاول الفرار الا انهما تمكنا من الامساك به وكان ممسكا بيده لفاقه بها ماده مخدرة من البنجو
وقام بابتلاعها خشية ضبطه وعلى اثر ذلك حدثت حالة الاعضاء والاعياء الشديده - وحيث بمحضر
الشرطة أيضا أنه وبسؤال كل من شريف سامي محمود السيد وعلاء الدين على احمد ابراهيم اينوا
ملجاء بأقوال الشرطيين السريين - وحيث انه بمناظرة جثمان المقوفى الى رحمه مولاه / خالد محمد
سعيد محمد صبحي تبين انه شاب في نهاية العقد الثالث من عمره ذو شعر اسود متوسط الطول ولحيته
منيته متوسط الطول وحليق الشارب وبه بعض الكدمات من أسفل العين اليمنى وكذا بعض السحجات
في الساعد الايمن والايمن ومسحجه في الركبه من الرجل اليمنى وكذا كتمه في الشفتين من المنتصف
وتلاحظ لنا وجود وشم على شكل قلب في الصدر من الناحيه اليسرى وكذا وشم آخر في الساعد الايمن
به حرفى " W / U " وكان يرتدى قميص اسود اللون وينطال قصير رصاصى اللون وأسفله ملابس
داخليه .

ثانيا : الكشف الظاهري :-

• الجلسة - كانت محفوظه بالنلاجه وهى لذكر فى حوالى اواخر العقد الثالث فى دور التبيس الرسمى
والرسموب الرسمى بلون فلكن بخلفيه الجثة - شوهد بها وشم بيسار الصدر وبلطن الرسغ وكذا احتقان
شديد بالوجه وملتحمة العينين وزرقه سينوزيه بالشفتين وتحت الاظافر - كما شوهد بالجثة من
الاصابات الحيويه الحديثه :-

أ - خمسة كدمات رضويه احدها بأبعاد حوالى ٢ × ٢ سم ويقع بالحد الايمن مقابل العظم الوجنى واخر بأبعاد
حوالى ٢ × ٢ سم ويقع بأعلى يمين الجبيهه ليمين الخط المنتصف بحوالى ٣ سم وأسفل ملتصق الشعر الامامسى

ب - خمسة كدمات رضويه احدها بأبعاد حوالى ٢ × ٢ سم ويقع بالحد الايمن مقابل العظم الوجنى واخر بأبعاد
حوالى ٢ × ٢ سم ويقع بأعلى يمين الجبيهه ليمين الخط المنتصف بحوالى ٣ سم وأسفل ملتصق الشعر الامامسى

الصفحة الثانية من التقرير الطبي الشرعي رقم / ٧٤٠ / ٢٠١٠ إسكندرية

بحوالي ٢ سم وأخر بأبعاد حوالي ٢ × ١ سم ويقع بالخد الأيسر وأخرى بأبعاد حوالي ١ × ١ سم ، أما نصف سم ويقعان ببطن وسط الشفة العليا والسفلى وقد لجزء من القاطع الأمامي العلوي على الخاصرة اليمنى .

ب - خمسة سحجات رضوية احتكاكية ثلاثة منها بأبعاد حوالي ٢ × ١ سم ، ٢ × ١ سم ، ١ × ١ سم وتقع بخلفه المرفق الأيمن وأخرى بأبعاد حوالي ١ × ١ سم ويقع بخافية المرفق الأيسر وأخرى بأبعاد حوالي ٢ × ٢ سم ويقع بمقعر الركبة اليمنى .

د - خمسة سحجات خشبية ظفرية متوسط أطوالها حوالي ١ سم وتقع بأسفل يمين للوجه .
وكان على الجثة من الملابس (التي وجدت خالية من التمزقات ومن التلوثات المشبهه تى شيرت أسود وعليه نقوشات وكتابة بالأفريقية ، ثوبت رصاصي ، سليلب رصاصي .

ثالثا : الصفة التشريحية :-


- ١ - الرأس :- الفروة وجدت خالية من الالتهابات التوعيه والتكدمات وعظام الجمجمة بحاله سليمة والمخ محتقن وهو وسحياه خلو من الآثار الاصابيه .
- ٢ - العنق :- شوهدت لثافة من البلاستيك الشفاف أفضى أبعادها حوالي ٧ × ٢ سم وتحوى بداخلها ماد بلون مخضر مشبهه والتي وجدت منحشرة بمنطقه البلعوم الحنجري وتسد مجرى الهواء (تم استخراجها وتحريزها بمعرفتنا) ولسان المرماز في حاله أوزيما حادة واحتقان والقصبه الهوائية غشالوها المبطن محتقن بشده - ووجدنا باقي عيرون مفردات العنق بحاله سليمة بما في ذلك العظم اللامي والغضاريف الحنجريه .
- ٣ - الصدر :- القفص الصدري سليم وخلو التجويف الصدري من الارتشاحات أو النزف والارتقان في حده أوزيما حاده واحتقان شوهدت نقط نزفيه متحده على سطحهما وفيما بين الفصوص والقلب بحاله سليمة .
- ٤ - البطن :- التجويف البريتوني يخلو من الارتشاحات أو النزف وعضوم الاحشاء البطنيه خاليه من الالتهاب الاصابيه ومحتقنه والمعدده بها طعام في دور الهضم غير مميز ولم يهضم منها أى راحه مشبهه واضد وغشالوها المبطن بحاله سليمة ومحتويات الامعاء خاليه .
- وتفتنا عظام الحوض والعمود القوي والاطراف وجدت موحده الصلابه .
- وتحفظنا من الجثة على عينات من الاحشاء والدم وجوزت بمعرفتنا ...
- هذا وقد أرسلنا حرز اللقاعه المضبوطة للعمل الكيموي للصلحة بالاسكندرية لبيان كنهتها وما اذا كانت لمختر البالجو من غيره - كما أرسلنا العينات الساخونه من الاحشاء من الاحشاء والدم لذات المعامل للبحث عن البانجو وبقي المواد المخدوره .

الرأي

* الاسباب المشاهده بجهة المدعو / خالد محمد سعيد محمد صبيحي - حيويه حديثه :- الموصوف منها بالكشف الظاهري تحت بند (ا) رضوي ينشأ عن المضامه بجسم أو اجسام راضه أيا كانت - والموصوف منها تحت بند (ب) رضوي احتكاكي ينشأ عن المضامه والاحتكاك بجسم أو اجسام راضه خشبة السطح نوع أيا كانت وهي على شرار ملينظف عن السقوط على الأرض - والموصوف منها تحت بند (د) خشبي ظفري - وتلك الاسباب سالفة الذكر بسيطه لا تدخل لها في حصول الوفاة .
- وفري أن الوفاة ناشئه عن استنكسها استنشاقه نتيجة التمدد المسلك الهوائيه بفعل اللقاعه للتم وجدته منحشره بمنطقه البلعوم الحنجري - مما يتماشى مع ماورد بمنكرة الفيله .
- وكان قد مضى على الوفاة لعين التشر يسبح أقل من يوم .
- عدد ورود نتيجة العمل الكيموي سئوالى التبايه بها .

تحريرا في ١٠ / ٦ / ٢٠١٠ م
صن عثمان / ...

الطبيب الشرعي
د. محمد محمد عبد العزيز



م. محمد محمد عبد العزيز